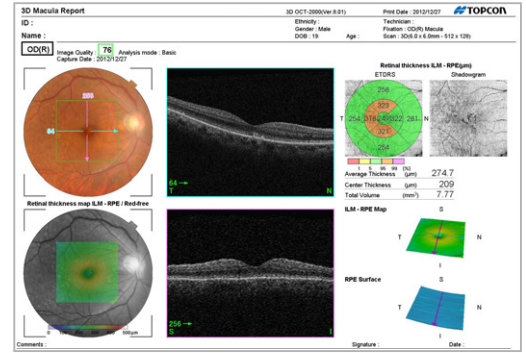
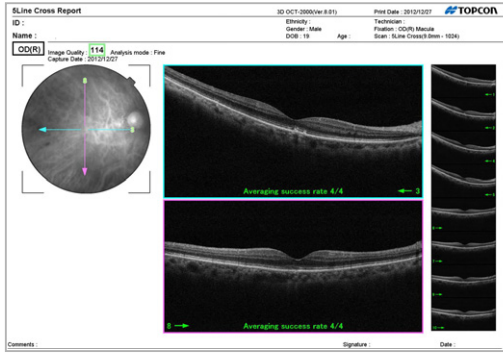
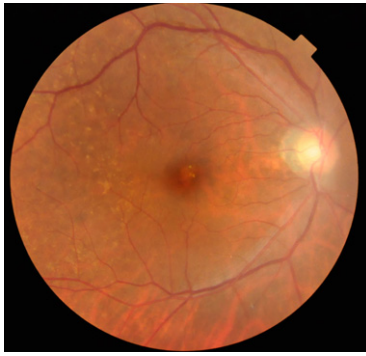


■ 事例紹介 2 : AMD疑いで経過をみられていた患者様の例

読影依頼の検査画像



画像診断報告書サンプル

画像診断報告書

【検査情報】

依頼施設：
部位： 眼底（黄斑）
右
コース： 病態診断
参照画像： OCT、眼底
矯正視力(右)： 0.6
矯正視力(左)： 1.0

【患者情報】

患者ID：
患者氏名：
患者氏名(かな)：



年齢：

【レポート情報】

依頼日： 2012/12/28
最終依頼修正日： 2012/12/28
受付日： 2012/12/28
報告日： 2012/12/28
報告者：

【患者主訴ならびに依頼内容】

数年前からAMD疑いで経過をみられていたようですが、最近少し視力が低下したようです（視力の経過は不明です）。積極的治療時期等についてご教示ください。視力0.6で少し変視あります。

【診断ならびに所見詳細】

たまっているのは一種のドルーゼンですが、網膜下～内に沈着しています。周辺にもドルーゼンがありますので、中心付近の硬い小さな粒状の変化は若干増えて多少視力に影響を及ぼすかもしれませんが、滲出型に移行する可能性はあまり高くなさそうです。

【方針】

経過観察のうえ、変化がありましたら再度お問い合わせください。